


Platon je rekao da se lepota meri simetrijom i osobinama koje je karakterišu u celome svetu. Tako se i lepota lica karakteriše njegovim simetrijama. Mnoge procedure plastične hirurgije baziraju se na tome da se postigne što simetričniji oblik i crte delova tela. Idealne proporcije daju i idealan izgled i to je ono što ljudsko oko prihvata kao lepo. Crte lica preslikane sa leve na desnu stranu, ili obrnuto, daju skladan i prijatan izgled, a u svemu tome posebno mesto zauzima osmeh.

Piše mr dr Nikola Vasilić, spec. paradontologije



LEPI ZUBI, ALI

Zamislite koliko bi Vinčijevu slika Mona Lize izgubila u svojoj lepoti ako bi je stavili u uobičajan, kockast, drveni ram!? Tako je i sa lepim zubima, ukoliko su uokvireni neadekvatnim oblikom desni... U tom slučaju na scenu stupa estetska hirurgija.

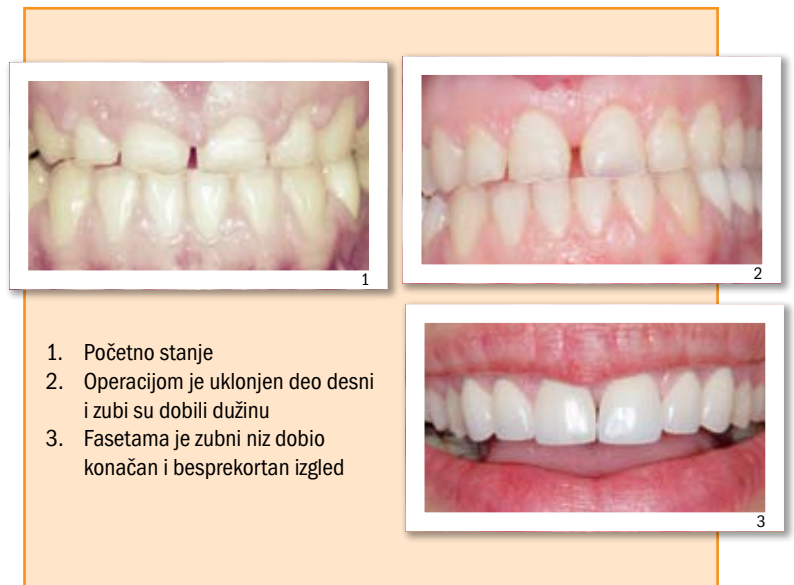Izgled desni oko zuba ima bitnu ulogu u postizanju sklada i lepote. Abnormalnosti u simetriji i obliku mogu značajno uticati na harmonični izgled zuba. Pri pomeranju usana, a naročito pri smejanju vide se sve deformacije na zubima i desnim. Ukoliko se desni previše pokazuju, takozvani "gummy smile", lepi zubi ponekad ne mogu da dođu do izražaja. Zubi izgledaju prekratki i zdepasti, iako desni relativno skladno prate njihov izgled. Poneki zubi izgledaju neskladno dugački, pošto su se desni, zbog raznih faktora, "povukle", tj. došlo je do njihove recesije. To kao posledicu može da ima osetljivost zuba na toplo i hladno, ali i da pokvari izgled i sklad osmeha. I tada na scenu stupa estetska hirurgija.

UKLANJANJE VIŠKA DESNI

Ta hirurgija podrazumeva odstaranjivanje viška desni, a ponekad i dela kosti, u cilju oslobađanja površine, tj. dužine zuba, ili pokrivanje dela površine zuba transplantatima mekih tkiva koji se uzimaju sa nepca.

Kod estetskog produženja zuba tretman zahteva nekoliko poseta stomatološkoj praksi. Nakon detaljnog kliničkog pregleda i analize rendgenskih snimaka mali estetski tim (hirurg, protetičar i zubni tehničar), u saradnji sa pacijentom (shodno njegovim željama), donose odluku o nastavku terapije. Evaluacija osmeha i harmonije tkiva, posmatranje pacijenta tokom govora i smeha, analiza nivoa gingive, dužine i oblika zuba, analiza incizalnih ivica zuba, položaj usne u odnosu na interpupilarnu liniju...sve su to parametri koji se uzimaju u obzir i na osnovu kojih se pravi plan tretmana.

Tim predlaže kakva je hirurška intervencija potrebna, da li je nakon te intervencije indikovano protetski rad (bezmetalne krunice ili keramičke fasete) i kako bi on izgledao ili je možda



indikovano izbeljivanje zuba. Hirurška intervencija podrazumeva uklanjanje viška desni i blago odvajanje istih od kosti da bi se uklonio i višak kosti i tako desni legle i zarasle na željenoj poziciji. Tkiva se nakon toga adaptiraju i zašiju veoma tankim, providnim i resorptivnim koncima. Period oporavka je brz i lagan, pošto je i sama intervencija veoma precizna i minimalno traumatska. Protetski rad, ukoliko je indikovano, izvodi se nakon 6-8 nedelja, jer je toliko potrebno tkivu da potpuno zaraste. A rezultati mogu biti fantastični. Potpuna promena osmeha i vraćeno samopouzdanje. I tada ćete hteti da se što više smežete.

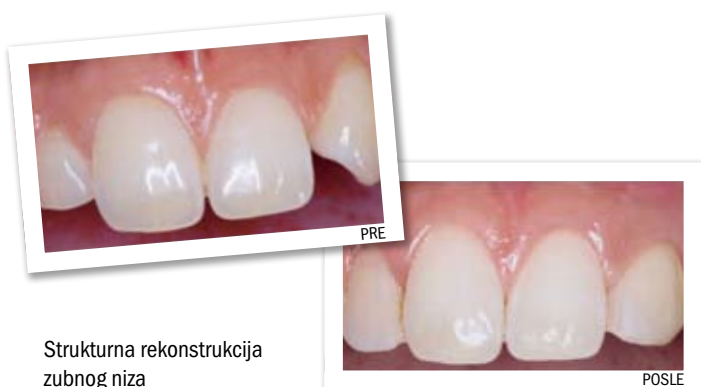
Neadekvatne desni, kratki ili predugački (gummy smile), mogu se hirurški produžiti ili skratiti kako bi zubi došli do punog izražaja

I DESNI

PRESADIVANJE MEKOG TKIVA

Ukoliko je došlo do “povlačenja” (recesije) desni, kao terapija se predlaže hirurška intervencija transplantacije mekog tkiva koje se uzima sa nepca. Transplantat se može uzeti sa površinskog sloja mekog tkiva nepca, ali su rezultati mnogo bolji ako se uzme sa dubljeg sloja, mada je tehnika malo zahtevnija i delikatnija. Oporavak je brz i prilično bezbolan, a najveća trauma je na mestu uzimanja transplantata, gde pacijent ima osećaj kao da se opekao na vruć sir. Takav osećaj traje do dve nedelje.

Ove i ovakve metode, praktično, uvode plastičnu hirurgiju u stomatologiju. Današnji trendovi, zahtevi pacijenata za visoko estetskim rezultatima, usmeravaju stomatološku protetiku ka izradi vrhunski lepih zuba. A intervencije na mekim tkivima uokviruju lepe zube. Kao kad stavite lepu sliku u lep ram. •



Strukturalna rekonstrukcija
zubnog niza

Osmeh čine usne, zubi i desni.
Zamislite Da Vinčijevu sliku Mona Lize
u običnom drvenom ramu!?
Tako je i sa zubima - i oni izgledaju lepše
uokvireni zdravim, lepim
i harmoničnim desnima.